Encyclopédie Médico-Chirurgicale 20-245-A-10

Zona auriculaire

JM Thomassin
F Braccini
J Paris
C Zandotti
S Marciano
G de Bisschop

Résumé. – *Le zona correspond à une manifestation de récurrence du virus varicelle-zona (VZV). Son polymorphisme clinique en rend parfois le diagnostic difficile.*
Le zona auriculaire dans sa forme complète, à la différence des autres localisations, a une présentation clinique dominée par l'atteinte motrice (paralysie faciale périphérique), les douleurs, l'éruption cutanée et les désordres sensoriels étant au second plan. Sa prise en charge précoce repose sur la prescription d'antiviraux et d'anti-inflammatoires.
La nécessité d'une décompression chirurgicale du nerf facial ne saurait être envisagée qu'après une analyse pronostique raisonnée basée sur l'évolution clinique, les données des explorations électriques et les résultats de l'imagerie.

© 2000 Editions Scientifiques et Médicales Elsevier SAS. Tous droits réservés.

Mots-clés : paralysie faciale, otalgie, zona auriculaire.

Historique

Le terme international « *herpes zoster oticus* », synonyme de zona auriculaire au même titre que « *herpes zoster auris* », a été donné en 1904 par Koener [7] qui décrivait un syndrome associant vésicules auriculaires, paralysie faciale (PF) et une atteinte de l'oreille interne.

Cette forme clinique complète de zona auriculaire est connue en France sous le nom de syndrome de Sicard [29].

En 1907, James Ramsay Hunt décrit pour la première fois l'atteinte du ganglion géniculé dont résulte le zona auriculaire [21]. Neurologue dans le département de neurologie de la Cornell University College de New York, il publie un article associant le syndrome clinique du zona auriculaire, à une inflammation herpétique du ganglion géniculé. Il propose alors une classification en quatre stades du syndrome portant son nom aujourd'hui.

Ce n'est qu'au début des années 1950 que Weller [39] confirme, par des techniques de virologie moderne, la relation entre zona et varicelle, suspectée en début de siècle par Von Bokay [29].

Depuis les travaux de Hope-Simpson (1965) [20], confirmés par les récentes études de Mahalingam (1990) [25], la physiopathologie du zona est aujourd'hui établie.

Comme l'avait envisagé James Ramsay Hunt à l'époque, il est actuellement admis que la varicelle constitue la primo-infection généralisée de la maladie zostérienne, le virus varicelle-zona (VZV) restant secondairement latent dans les neurones sensitifs.

***Jean-Marc Thomassin** : Professeur des Universités, praticien hospitalier, chef de service, oto-rhino-laryngologiste des Hôpitaux, membre du collège français d'oto-rhino-laryngologie.*
***Frédéric Braccini** : Assistant des Hôpitaux, chef de clinique.*
***Jérôme Paris** : Oto-rhino-laryngologiste, interne des Hôpitaux.*
***Guy de Bisschop** : Attaché de consultation.*
Fédération oto-rhino-laryngologique, service du professeur Thomassin.
***Christine Zandotti** : Virologue, praticien hospitalier, service de virologie du professeur Raoult.*
***Sandrine Marciano** : Radiologue, assistante des Hôpitaux, chef de clinique, service de radiologie du professeur Kasbarian.*
Groupe hospitalier de La Timone, 264, rue Saint-Pierre, 13385 Marseille cedex 5, France.

Épidémiologie

Le VZV a une distribution géographique mondiale. Le réservoir du virus est strictement humain. La contamination interhumaine directe se fait par contact avec les lésions cutanées de la varicelle ou celles du zona, ou par inhalation de gouttelettes respiratoires projetées par les sujets atteints de varicelle.

Les études sérologiques montrent que plus de 95 % des adultes des pays tempérés ont contracté la varicelle, le plus souvent dans l'enfance.

Le zona survient uniquement chez les sujets ayant eu une primo-infection à VZV. Il peut survenir à tout âge, mais le risque augmente avec l'âge. L'incidence est maximale au-delà de 75 ans, avec un taux de 1,4/100 personnes/an. À 85 ans, 50 % des sujets auront eu un zona.

Le zona n'a aucun caractère saisonnier et on n'observe pas d'épidémie de zona. Mais un sujet atteint de zona peut transmettre une varicelle à des sujets réceptifs, avec un risque réduit aux deux tiers par rapport au risque infectieux de la varicelle [2].

Les sujets immunodéprimés sont particulièrement exposés à développer un zona, notamment les patients traités par corticothérapie prolongée ou chimiothérapie anticancéreuse, ceux transplantés, les individus infectés par le virus de l'immunodéficience humaine (VIH) ou les porteurs d'atteintes malignes hématologiques.

Physiopathologie

Un unique agent viral est responsable de la varicelle et du zona, le VZV.

Le zona est une manifestation de récurrence du VZV atteignant 20 % de la population.

Son expression clinique est très particulière, généralement limitée au dermatome correspondant au ganglion sensitif dans lequel a lieu la réactivation du virus.

Toute référence à cet article doit porter la mention : Thomassin JM, Braccini F, Paris J, Zandotti C, Marciano S et de Bisschop G. Zona auriculaire. Encycl Méd Chir (Editions Scientifiques et Médicales Elsevier SAS, Paris, tous droits réservés), Oto-rhino-laryngologie, 20-245-A-10, 2000, 10 p.

Dans sa localisation auriculaire, le zona est dû à la réactivation du virus VZV au sein du ganglion géniculé du nerf facial.

Le VZV est responsable de deux maladies : la varicelle qui représente la primo-infection et correspond à une virose généralisée avec virémie, et le zona qui en représente la réactivation.

Au cours de la varicelle, le virus pénètre dans l'organisme par les muqueuses des voies aériennes supérieures et de l'oropharynx où le virus se multiplie. Puis le virus dissémine par voie lymphatique et sanguine, et se multiplie dans les cellules du système réticuloendothélial. C'est la période d'incubation. Malgré le développement de la réponse immune spécifique, une seconde virémie permet au virus d'atteindre les cellules épithéliales, puis de là l'organe cible, la peau et les muqueuses.

Après la primo-infection, le VZV gagne, à partir de la peau ou des muqueuses, les ganglions nerveux sensitifs, soit par voie neurogène ascendante le long des axones, soit par l'intermédiaire des leucocytes du sang périphérique infectés.

Là, le virus reste latent toute la vie. Lors du zona, le virus migre le long des fibres nerveuses sensitives jusqu'à la peau où il produit une éruption vésiculeuse localisée radiculaire caractéristique.

L'histopathologie des lésions cutanées montre, comme au cours de la varicelle, une ballonnisation cellulaire avec des inclusions et des cellules géantes multinucléées. De plus, au cours du zona, il existe une inflammation aiguë du nerf sensitif et du ganglion correspondant avec des hémorragies, des destructions neuronales et une démyélinisation du nerf sensitif.

Au cours de la latence, la localisation cellulaire du virus au sein du ganglion reste incertaine. Certaines études montreraient la présence d'acide désoxyribonucléique (ADN) viral au sein des neurones ; d'autres, plus récentes, ont mis en évidence le virus dans les cellules satellites des neurones [8, 28].

Le zona, forme clinique de la réactivation du VZV, survient en général une seule fois dans la vie. Il est favorisé par l'âge et l'immunosuppression. Ces constatations ont amené Hope-Simpson [20] à proposer un modèle dans lequel le zona apparaît lorsque l'immunité de l'hôte passe sous un niveau critique. Le système immunitaire joue en effet un rôle important. L'immunité humorale permet de contenir le virus réactivé à un seul dermatome. L'immunité cellulaire intervient dans le contrôle de la latence, son rôle est prépondérant.

Virologie *(fig 1)*

Le virus VZV appartient à la famille des *Herpesviridae*, sous-famille alpha-*Herpesviridae*.

La particule virale actuellement totalement séquencée [1] est constituée de quatre éléments :

– le noyau ou core, qui contient l'ADN viral enroulé autour d'une bobine protéique ;

– la nucléocapside icosaédrique de 100 nm de diamètre constituée de 162 capsomères ;

– le tégument, structure fibrillaire amorphe séparant la capside de l'enveloppe ;

– l'enveloppe, constituée d'un double feuillet lipidique d'origine cellulaire, où sont insérées des spicules glycoprotéiques d'information virale.

Le génome viral est un ADN bicaténaire linéaire de poids moléculaire de 125 kb. Il contient des régions uniques, courte et longue, avec des régions terminales répétées.

Comme les virus herpès simplex, le VZV possède une ADN polymérase et une thymidine kinase. Cette dernière permet la phosphorylation des analogues nucléosidiques utilisés en thérapeutique, les transformant en forme active.

La thymidine kinase du VZV est moins active que celle du virus herpès simplex, expliquant l'efficacité imparfaite du médicament sur le zona et la varicelle.

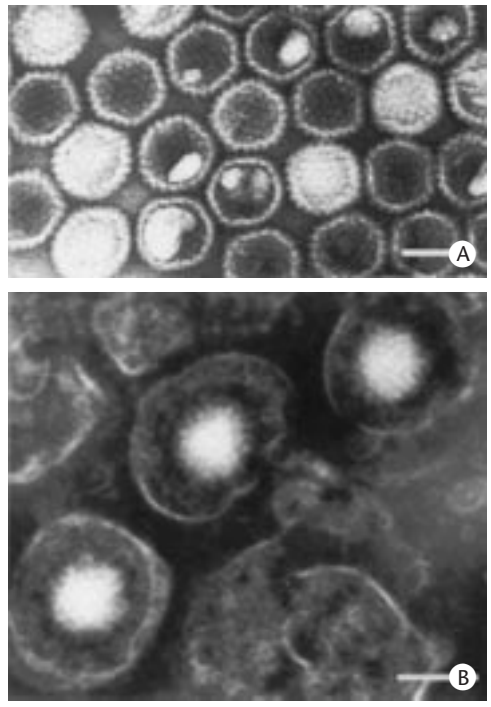

1 *Virus varicelle-zona en microscopie électronique (A, B).*

Le VZV est un virus très fragile dans le milieu extérieur. Il est sensible à la chaleur, les solvants des lipides, l'éther et le chloroforme. Son infectivité est liée à l'intégrité de son enveloppe.

Considérations neuroanatomiques

Constituant la septième paire crânienne, le nerf facial est essentiellement un nerf moteur ; il lui est adjoint le nerf intermédiaire de Wrisberg (VII bis) qui est sensitif, responsable de la zone de Ramsay Hunt, et qui assure une fonction sensorielle gustative des deux tiers antérieurs de la langue.

En amont du ganglion géniculé, le nerf facial comporte un nombre approximatif de 10 000 à 12 000 fibres nerveuses.

Parmi elles, 7 000 environ sont des fibres motrices myélinisées, le reste du contingent renferme des fibres préganglionnaires parasympathiques destinées à la sécrétion salivaire et lacrymale (14 %) et les fibres du goût (18 %).

Le nombre de fuseaux neuromusculaires est presque nul, entraînant un contingent très réduit de fibres nerveuses efférentes gamma.

Toutefois, la présence et la nature de fibres nerveuses afférentes ont été décrites [10].

Ce sont des fibres de grand diamètre, probablement du groupe A2. Elles participeraient à la sensation cutanée faciale en se superposant à l'innervation du trijumeau, les deux innervations devant conserver leur intégrité pour une sensation cutanée normale.

Le VII et le VII bis, accompagnés du VIII, pénètrent dans le canal de Fallope en traversant le méat auditif interne. Ils sont entourés d'une enveloppe méningée en « doigt de gant ».

Le facial possède son propre canal osseux et est en général accompagné par un prolongement méningé autorisant le liquide céphalorachidien (LCR) à parvenir à proximité du ganglion géniculé.

Le canal intrapétreux, qui présente une longueur approximative de 30 mm, a été analysé du point de vue anatomique par Dobozi *(tableau I)* [11].

Ces constatations anatomiques montrent que dans les conditions normales, il existe un rétrécissement à la jonction du conduit auditif interne et du segment labyrinthique.

Les risques de syndrome canalaire du nerf facial sont donc prédominants à sa partie proximale et non à sa partie distale. Ceci est confirmé par les explorations peropératoires de Esslen et Fisch [14]

Tableau I.

	Nerf facial (diamètre en mm)	Canal de Fallope (diamètre en mm)	Différences
Première portion : segment labyrinthique (5 à 6 mm)	**0,85 ± 0,07**	**1,02 ± 0,08**	**0,17**
Deuxième portion : segment tympanique (8 à 11 mm)	**1,12 ± 0,09**	**1,53 ± 0,14**	**0,41**
Troisième portion : segment mastoïdien (9 à 12 mm)	**0,94 ± 0,05**	**1,48 ± 0,12**	**0,54**

2 *Zona auriculaire. Éruption cutanée.*

qui démontrent que la lésion siège immédiatement à l'entrée du canal de Fallope, qu'il s'agisse d'une PF idiopathique ou d'une PF zostérienne.

La traversée de l'aqueduc de Fallope place donc les paralysies faciales dans le cadre des syndromes canalaires. À ce syndrome canalaire s'ajoute, dans la physiopathogénie de la PF zostérienne, un effet cytopathogène direct du virus qui s'étend en « tache d'huile » qui se transmet d'une cellule à l'autre directement, sans passer par le milieu extracellulaire où il n'est pas possible de le trouver.

Clinique

ÉLÉMENTS DU DIAGNOSTIC CLINIQUE

La présentation clinique du zona auriculaire est extrêmement polymorphe, elle peut être très pauvre ou au contraire très riche, selon les cas.

La forme complète du zona auriculaire décrite par Ramsay Hunt associe un syndrome infectieux général, un syndrome sensitif (otodynie, éruption cutanée), parfois accompagné du trouble du goût et une PF périphérique d'apparition secondaire.

Le syndrome général infectieux est volontiers discret, il évoque un petit état grippal associant un malaise général et un fébricule à 38 °C.

Le syndrome sensitif (otodynie, anesthésie) est localisé au niveau de la zone de Ramsay Hunt. Il se caractérise le plus souvent par une douleur vive, à type de sensation de cuisson, de brûlure plus ou moins paroxystique. Cette douleur, localisée à l'oreille, peut ensuite s'irradier au territoire voisin ; elle s'estompe rapidement en 2 ou 3 jours ; chez les sujets âgés, elle peut persister pour revêtir le caractère d'une véritable névralgie rebelle.

Puis 2 à 4 jours après le début des douleurs, l'éruption cutanée *(fig 2)* caractéristique du zona se manifeste dans la zone de Ramsay Hunt, c'est-à-dire la conque, le conduit auditif externe, la face externe de la membrane tympanique et le tragus.

Elle se caractérise par la présence de petites vésicules reposant sur un fond rouge remplies d'un liquide citrin, les vésicules sèchent, le liquide brunit et une croûte se constitue. La chute de cette croûte fait apparaître une petite cicatrice blanchâtre, celle-ci brunit et reste parfois indélébile.

L'évolution de cette éruption est très rapide, de sorte que souvent seules les cicatrices apparaissent lors du premier examen. À cette

3 *Paralysie faciale périphérique zostérienne.*

éruption cutanée correspond une réaction ganglionnaire inflammatoire dans les territoires de drainage lymphatique, notamment dans la région mastoïdienne ou prétragienne.

D'autres signes sensitifs ont été rapportés, il s'agit d'une diminution de la sensibilité dans le territoire de Ramsay Hunt mais également de troubles du goût dans les deux tiers antérieurs de l'hémilangue.

La PF *(fig 3)*, qui constitue la manifestation la plus bruyante du zona auriculaire, fait suite au syndrome sensitif souvent plusieurs jours après le début des douleurs, de telle sorte que l'éruption a fréquemment disparu lorsque la PF est constituée et que le patient consulte.

L'évolution est souvent rapide, le syndrome général disparaît en 1 semaine, les signes cutanés en 3 à 4 jours et la PF s'atténue le plus souvent en quelques semaines et, dans quelques cas, persiste avec des séquelles importantes.

L'évolution de la PF zostérienne est plus sévère que celle de la PF a frigore, le pourcentage de patients gardant des séquelles étant évalué, selon les études, entre 50 et 78 % [6, 24, 29].

Cependant, le zona auriculaire peut revêtir des formes cliniques variées suivant l'importance respective des symptômes et l'extension virale à d'autres nerfs.

CLASSIFICATION CLINIQUE

Se rapportant à la classification de Ramsay Hunt (1907), qui reste toujours d'actualité, on peut décrire quatre stades cliniques [21, 24, 35] :

■ *Stade I ou zona auriculaire simple*

Il associe une otalgie, des éruptions de vésicules dans le territoire sensitif du nerf facial dans un contexte de syndrome infectieux, sans

PF. L'otalgie domine la scène, elle amène à pratiquer une otoscopie souvent difficile car le conduit est œdémateux avec parfois des vésicules sur sa paroi postérieure, le tympan est le siège d'une inflammation diffuse (myringite). L'examen complet recherche, dans cette forme paucisymptomatique, la possibilité d'une éruption buccale sur les deux tiers antérieurs de la muqueuse linguale sur la région tonsillaire où l'on peut constater des ulcérations semblables à celles que laissent des vésicules d'herpès simplex.

L'évolution de cette forme est généralement de courte durée, sur 1 semaine, mais les phénomènes douloureux peuvent persister et prendre le caractère d'une névralgie rebelle.

À noter que suivant les caractères particuliers de l'éruption, on peut décrire une forme érysipélateuse où la conque est infiltrée, vernissée, très rouge, le conduit œdémateux est fermé, et des formes suppurées hémorragiques.

Mais la plus importante est la forme fruste réduite à une ou quelques vésicules pouvant passer inaperçues et entraînant de ce fait des difficultés de diagnostic étiologiques.

■ *Stade II ou zona auriculaire incomplet*

Ce stade est caractérisé, en plus des signes algiques et cutanés, par la présence d'une PF périphérique homolatérale. Elle surviendrait dans 12 % des zonas auriculaires selon Robillard en 1986 [32] et se situe en fréquence en deuxième place après les paralysies faciales a frigore.

Paul Truffert [35] écrivait, en 1948 : « La PF ne survient qu'après l'éruption 24 heures au moins et 15 jours au plus, habituellement au quatrième jour ou au cinquième jour de l'éruption. »

S'il est habituel que la PF succède au syndrome sensitif, il a été rapporté des cas où la PF précédait l'éruption de 10 à 15 jours.

Cette paralysie évolue habituellement en 6 semaines vers la stabilisation avec des séquelles définitives dans 44 % des cas pour Kasawski [24] et 35 % des cas pour Robillard [32].

Il n'existe aucun rapport entre l'intensité de la PF et celle de l'éruption. Parfois, la PF s'installe alors que les vésicules sont difficilement reconnaissables sur un fond d'otite externe diffuse.

Il faut cependant évoquer, comme le mentionne Souques [35], l'étiologie zostérienne devant toute PF périphérique douloureuse.

■ *Stade III ou zona auriculaire complet ou syndrome de Sicard*

Il associe les symptômes du stade précédent à des troubles de l'audition et/ou de l'équilibre. L'infection zostérienne ne reste pas localisée au ganglion géniculé et s'étend au ganglion de Scarpa et/ou à l'organe de Corti.

À la triade douleur-éruption-PF s'ajoutent des signes sensoriels. Les signes cochléaires sont caractérisés par des acouphènes aigus et une surdité de perception est notée ; elle est habituellement modérée et prédomine sur les fréquences aiguës. La cophose est exceptionnelle.

Ces lésions sensorielles auditives sont habituellement irréversibles et du moins toute récupération n'est que partielle.

Les signes vestibulaires apparaissent volontiers de façon retardée par rapport aux autres manifestations du zona auriculaire et sont précédés dans tous les cas par l'atteinte faciale.

Le début est souvent brutal prenant l'allure clinique d'une crise de Ménière, le vertige dure en moyenne 2 à 3 jours, procédant par paroxysmes avec des phases de régression. Il correspond, sur le plan électrique, à une hypo- ou une aréflexie vestibulaire, analogue à celle d'une neuronite vestibulaire.

Il existe des formes où les signes vertigineux sont fugaces et parfois infracliniques, témoins les anomalies retrouvées en électromyographie (EMG) dans le bilan de ces paralysies faciales.

Wayman [29] estime à 5 % le nombre de vertiges à audition normale et à 28 % l'association vertige-surdité.

Une hyperacousie est souvent notée, elle est le témoin indirect de la paralysie du muscle stapédien et de la disparition du réflexe du même nom.

Pour Mille et Adour [24, 29], cette atteinte auditive, quelle qu'en soit la manifestation, serait présente dans deux tiers des zonas auriculaires.

■ *Stade IV ou zona auriculaire associé à des zonas de la face et du cou*

Le zona auriculaire, qu'il soit total ou incomplet, peut s'accompagner d'atteinte d'autres nerfs crâniens, en particulier du V. Cette forme est marquée par des douleurs névralgiques de la face et l'éruption peut siéger dans le territoire sensitif d'une des branches de ce nerf. L'atteinte ophtalmique est particulièrement redoutable en soi, l'association à une PF ne faisant qu'augmenter les risques oculaires, l'absence de fermeture palpébrale aggravant les lésions spécifiques de l'atteinte ophtalmique et de l'insensibilité cornéenne.

Plus rarement, le zona auriculaire est associé à un zona du IX et du X avec des douleurs pharyngées et des vésicules sur l'hémipalais, la luette et les piliers des loges amygdaliennes.

On peut noter également des associations avec des troubles des nerfs moteurs oculaires et des nerfs olfactifs.

L'association d'un zona cervical est également exceptionnelle, c'est à la suite de la description d'un tel syndrome diffus que Ramsay Hunt a donné son nom au zona auriculaire en langue anglo-saxonne [29].

Diagnostic positif

DIAGNOSTIC CLINIQUE

Le diagnostic du zona est un diagnostic clinique dans la très grande majorité des cas.

L'aspect de l'évolution et son caractère métamérique en sont caractéristiques.

Cependant, la présentation polymorphe du zona auriculaire rend parfois le diagnostic clinique difficile.

Il faut donc toujours penser à l'étiologie zostérienne devant une PF douloureuse accompagnée ou non d'éruption et de troubles audiovestibulaires.

Le diagnostic virologique et sérologique prend tout son intérêt dans les formes graves et atypiques.

DIAGNOSTIC VIROLOGIQUE

Le diagnostic direct repose sur la mise en évidence du virus ou de ses structures, antigènes viraux ou génome viral.

La technique de référence est l'isolement du virus en culture cellulaire. La difficulté réside en la grande fragilité du virus dans le milieu extérieur, nécessitant une inoculation au lit du patient ou un transport rapide du prélèvement au laboratoire, dans un milieu pour virus. Les prélèvements les plus intéressants sont le liquide vésiculaire ponctionné à la seringue, l'écouvillonnage du plancher et de la périphérie d'une lésion, éventuellement une biopsie cutanée. Le virus se multiplie sur des systèmes cellulaires humains ou simiens, avec un effet cytopathique caractéristique en 3 à 12 jours, sous forme de cellules de taille inégale, éparpillées sur un foyer granuleux. Une autre technique plus rapide consiste en la détection d'antigènes viraux après 48 heures de culture.

Le diagnostic direct rapide consiste en la détection d'antigènes viraux sur un frottis de lésions cutanées, en utilisant des anticorps monoclonaux, en immunofluorescence directe. Cette technique est moins sensible que l'isolement en culture et dépend du nombre de cellules analysées.

Le cytodiagnostic de Tzanck appliqué au frottis de lésions met en évidence la présence de cellules ballonnisées ou d'inclusions virales, sans distinction entre les différents virus du groupe herpès.

L'utilisation des techniques de biologie moléculaire permet d'augmenter la sensibilité des techniques classiques. En pratique, la

détection de l'ADN viral est réalisée essentiellement par amplification génique ou *polymerase chain reaction* (PCR). L'absence de standardisation, l'existence possible de faux positifs et l'extrême sensibilité de la PCR rendent l'interprétation de cette technique délicate.

Différents travaux démontrent la présence du génome viral dans les lésions auriculaires et/ou les leucocytes du sang périphérique de patients présentant un syndrome de Ramsay Hunt, ainsi qu'au niveau du ganglion géniculé [17, 34]. Dans son étude, Murakami et al [31] ont mis en évidence l'ADN du virus dans des exsudats de peau obtenus par grattage au niveau du pavillon de l'oreille, chez 67 % de patients présentant un *zoster sine herpete* et 71 % des patients développant un syndrome de Ramsay Hunt avant l'apparition des vésicules. Dans le but d'éviter tout retard à la mise en route du traitement antiviral spécifique, ces auteurs proposent la recherche du virus par PCR devant toute PF périphérique aiguë [31].

DIAGNOSTIC SÉROLOGIQUE

Il consiste en la mise en évidence d'anticorps spécifiques, de type immunoglobuline G (IgG), IgM ou IgA, par technique immunoenzymatique ou en immunofluorescence indirecte. Au cours du zona, une ascension significative du titre des anticorps de type IgG est observable sur deux sérums prélevés à 15 jours d'intervalle. Les IgM sont fugaces, mais de grande valeur lorsqu'ils sont présents. Les IgA sont présentes aussi bien au cours de la primo-infection que lors des récurrences.

Ce diagnostic présente peu d'intérêt en pratique thérapeutique, car il est tardif.

Diagnostic différentiel

L'éruption ne doit pas être confondue avec l'impétigo dont l'extension est plus rapide, plus étendue, avec des ulcérations suintantes, et l'herpès dont les vésicules sont analogues aux vésicules zostériennes mais ne reposent pas sur une base érythémateuse comme ces dernières.

Elles sortent plus rapidement sans laisser de trace, l'éruption ne se fait pas sur un territoire nerveux déterminé.

En pratique, le diagnostic est souvent à discuter avec une otite externe diffuse simple ou associée à une otite moyenne.

Le début de l'éruption vésiculeuse a pu en effet passer inaperçue et l'on ne se retrouve plus que devant un conduit et un pavillon inflammatoire.

Le diagnostic peut être très difficile et cependant particulièrement important à préciser en raison des déductions thérapeutiques.

Devant une PF, la discussion étiologique ne s'envisage que lorsqu'il n'existe pas d'éruption cutanée et un syndrome douloureux absent.

Il faut en fait discuter l'ensemble des étiologies des paralysies faciales périphériques de type a frigore.

De nombreux autres agents viraux peuvent être impliqués (virus herpès simplex [VHS], cytomégalovirus, adénovirus, virus des oreillons, VIH).

Il faut également éliminer une maladie de Lyme due à un spirochète (*Borrelia burgdorferi*) et transmise par la tique brune du chien.

Les notions de séjour en zone d'endémie, de piqûre et d'érythème migrant sont évocateurs du diagnostic. La PF au cours de l'évolution d'une maladie de Lyme est une éventualité habituelle puisqu'elle représente la manifestation neurologique périphérique la plus fréquente et survient dans 24 % des malades vus en phase secondaire ou tertiaire, et dans 31 % des malades avec une forme neurologique de la maladie [24].

Lorsque la PF s'associe à des troubles cochléovestibulaires, et notamment en cas de « syndrome faciovestibulaire », le diagnostic de syphilis peut être envisagé [35].

Exploration électrophysiologique des paralysies faciales périphériques

Quelques fourmillements au niveau de la joue et du menton, une sensation curieuse au niveau de la face, un déjeuner qui a perdu une partie de sa saveur, une légère difficulté à siffler, autant d'anomalies qui n'inquiètent pas outre mesure un individu. Quarante-huit heures après, au réveil, devant la glace, il constate une déformation de la moitié de sa face, son petit déjeuner a de la difficulté à rester dans la bouche pendant la mastication, du même côté. L'histoire cruciale du début de la PF idiopathique se termine ici, mais toute la suite va dépendre du drame intracrânien qui évolue.

C'est pendant les prodromes auxquels le patient n'attache que peu d'importance qu'un cercle vicieux vasculaire explose. Un conflit neurovasculocanalaire éclate, aboutissant à un enclavement du nerf, avec son cortège de congestion veineuse et d'œdème. Il peut trouver son origine dans la proximité immédiate des prolongements méningés accompagnant le nerf facial jusqu'à l'entrée étroite d'un tunnel favorisant un apport infectieux, ou bien dans des conditions allergiques facilitant la réalisation d'un spasme vasculaire au niveau du nerf, ou bien encore dans le réveil d'un virus resté latent.

Le blocage de l'influx nerveux au niveau de cette zone de conflit, presque inconscient pour le futur patient, apparaîtra 48 heures après le début de cet orage.

La strangulation du nerf va avoir pour conséquence un blocage localisé de l'influx nerveux, provoquant une paralysie de l'hémiface qui n'est en réalité que le symptôme de l'agression du nerf. En général, comme nous l'avons montré à l'aide du réflexe trigéminofacial (RTF), ce blocage est global durant 40 ou 72 heures [9, 10]. L'histoire aiguë de la PF idiopathique se termine. Les conséquences débutent.

Si les phénomènes vasculonerveux régressent, les fibres nerveuses inhibées par le bloc vont peu à peu se libérer. Mais si ce bloc persiste, la dégénérescence wallérienne va apparaître, intéressant un nombre d'unités motrices d'autant plus grand que le garrot dure longtemps. Cette période va s'étendre sur 10 jours, c'est-à-dire qu'elle sera terminée au niveau du facial superficiel aux environs du 12e jour [12].

La PF périphérique est une urgence thérapeutique. Elle doit être explorée et traitée le plus précocement possible.

L'examen électrologique cherchera à faire une course de vitesse avec les progrès du cheminement de la dégénérescence du nerf afin d'étayer un pronostic évolutif et d'orienter les modalités thérapeutiques.

LÉSIONS DU NERF FACIAL

Elles intéressent aussi bien les paralysies faciales idiopathiques, les PF zostériennes, le syndrome de Melkersson-Rosenthal, que les PF traumatiques avec compression, élongation ou rupture du nerf.

On distingue :

– *la neurapraxie ou « stupeur du nerf »*, caractérisée par une démyélinisation locale engendrant un bloc de conduction. L'influx nerveux est interrompu, mais il n'y a pas de dénervation. Cette atteinte est réversible en 3 ou 4 semaines, ou plus précocement ;

– *l'axonosténose* correspond à une réduction localisée du calibre de l'axone (compression). Il s'agit d'une atteinte myélinique. L'excitabilité et les vitesses de conduction nerveuse sont ralenties au niveau de la zone de compression et retrouvent leur normalité au-dessous ;

– *l'axonocachexie* correspond à une réduction du calibre de l'axone sur l'ensemble du segment distal, avec réduction des vitesses de conduction nerveuse sur tout le trajet. Il n'y a pas de dénervation. Elle est en général consécutive à une neurapraxie ou une axonosténose durable ;

– *l'axonotmèse* est une interruption de l'axone, avec dégénérescence de type wallérienne. Le nerf est inexcitable et l'EMG extériorise des signes de dénervation. La récupération sera lente, à raison de 1 mm/j environ.

Ces divers degrés de lésions nerveuses peuvent coexister dans un même nerf, les lésions pouvant être différentes d'une fibre à l'autre. De plus, les signes lésionnels peuvent n'intéresser qu'une partie des fibres nerveuses (atteinte partielle) ou s'étendre à l'ensemble de celles-ci (atteinte globale) ; la neurotmèse correspond à une rupture du nerf.

Au niveau proximal, on constate :

– un important œdème du nerf en amont de la zone lésionnelle, bloquant la transmission nerveuse ;

– une réactivité nucléaire en vue de synthétiser les substances indispensables à la régénération du nerf.

ÉVOLUTION

On peut considérer quatre stades réactionnels :

– ralentissement ou bloc de la conduction nerveuse, sans atteinte de l'axone ou de la gaine de myéline. Correspondant à des agressions de courte durée, l'évolution est rapidement réversible. (PF se libérant en 2 ou 3 jours) ;

– démyélinisation segmentaire engendrant un bloc physiologique. La récupération se fera en 3 ou 4 semaines, après les 12 jours de la phase aiguë ;

– l'axonotmèse : la dégénérescence wallérienne se traduit par une abolition de la conduction nerveuse en aval et des signes de dénervation. Si le tissu conjonctif, particulièrement le neurilemme, n'est pas lésé, une réinnervation, dont les premiers signes seront cliniquement détectables après un minimum de 2 mois (1 mm/j en moyenne), sera effective ;

– si le tissu conjonctif est atteint, la récupération est compromise et sera incomplète et séquellaire.

La PF idiopathique ou zostérienne est caractérisée par une phase aiguë qui s'étend sur 12 ou 13 jours environ, durant lesquels différents types lésionnels évoluent. À la fin de cette période, on entre dans la phase séquellaire, de récupération, dont la durée dépend de la nature des lésions [14].

RÉCUPÉRATION

Les fibres nerveuses au stade 2 récupèrent en 3 ou 4 semaines. Cette libération du bloc ou de l'axonosténose est évidente sur le plan clinique. Bien entendu, la libération canalaire peut être complète au cours de la phase aiguë, sous l'action du traitement, dans les cas très légers.

En ce qui concerne les fibres nerveuses au stade 3, la réinnervation s'effectue lentement et progressivement durant un minimum de 2 mois, mais cette durée peut être plus longue en fonction du degré de l'atteinte.

En conséquence, la plupart des PF présentant un mélange de fibres aux stades 2 et 3, on assistera durant les 3 ou 4 semaines qui suivent la phase aiguë à une récupération de la mimique faciale qui, suivant le pourcentage de fibres au stade 3, ne sera achevée qu'après un laps de temps minimal de 2 mois. Il est important d'en avertir le patient, car il s'inquiète en général lorsque la récupération de la face est presque normale au bout de 1 mois et qu'il subsiste une légère asymétrie faciale. Celle-ci est sous la dépendance des fibres nerveuses détruites qui ne retrouveront leurs fibres musculaires qu'après 2 ou 3 mois environ.

Pour les fibres au stade 4, la réinnervation est incomplète, séquellaire, risquant d'évoluer vers des syncinésies et l'hémispasme. Les lésions de l'endonèvre, par la formation de zones cicatricielles, constituent un obstacle au cheminement des axones néoformés pour retrouver leur voie d'origine. On aboutit à des réinnervations aberrantes au cours desquelles le sujet commandant l'orbiculaire de l'œil obtient une réponse simultanée de l'orbiculaire des lèvres par exemple. Ces connexions anatomiques nouvelles sont en principe définitives.

C'est à ce quatrième stade que le problème des décompressions tardives se pose. En effet, à la fin du mois qui suit la terminaison de la phase aiguë, on se trouve devant deux cas à considérer :

– ou bien l'importance de la dénervation n'a pas évolué et les quelques fibres nerveuses en état de bloc physiologique, réversible, se sont libérées. Il y a lieu de laisser la réinnervation évoluer, qui peut être de longue durée et incomplète ;

– ou bien la dénervation est devenue globale, s'étendant à l'ensemble des fibres nerveuses. Dans ce cas, l'évolution sera de mauvaise qualité, avec une réinnervation incomplète, séquellaire. Ici se pose le problème d'une décision chirurgicale, car les phénomènes cicatriciels ont un effet néfaste sur la repousse des axones, interrompent le flux biochimique axonal et déclenchent une réactivité nucléaire ayant des conséquences fâcheuses sur l'évolution.

EXPLORATIONS ÉLECTROPHYSIOLOGIQUES

L'exploration électrophysiologique doit permettre de répondre à neuf questions :

– confirmer le caractère périphérique de l'atteinte et évaluer le degré lésionnel ;

– préciser la phase évolutive de la paralysie ;

– mettre en évidence l'opportunité d'une décompression éventuelle ;

– faire la part de ce qui revient à un bloc canalaire, réversible, et à une dénervation ;

– formuler un pronostic évolutif ;

– détecter précocement une libération du canal facial et une réinnervation ;

– mettre en évidence l'éventualité d'une réinnervation aberrante ;

– détecter une hypercinésie faciale à un stade infraclinique ;

– contrôler que des fibres musculaires dénervées sont encore en état fonctionnel et s'avèrent donc réinnervables, soit physiologiquement, soit anastomotiquement.

PROGRAMMATION DE L'EXPLORATION

La base du diagnostic et du pronostic repose sur l'évaluation respective du pourcentage de fibres nerveuses en état de bloc, libérable, et de fibres nerveuses en état de dégénérescence. C'est le rôle des explorations électrophysiologiques.

Pendant la durée de la phase aiguë, on peut ainsi connaître le pourcentage respectif des fibres nerveuses en état de bloc réversible, de celles en état de dénervation et de celles restées indemnes. De cette évolution dépend le pronostic. Le premier examen devrait être réalisé dès le troisième jour, lorsque cela est possible, puis répété le septième jour. Une exploration le douzième jour, à la fin de la phase aiguë, montre si l'évolution est stabilisée et fait état des séquelles, de leur évolution éventuelle et du degré de gravité.

Nous considérons comme obsolète l'*EMG à l'aiguille*, dépourvue de valeur pratique, mal supportée par le patient pour des examens qui doivent être répétitifs. Les résultats sont partiels, trop tardifs et non quantitatifs. Ils sont dénués d'importance durant la phase aiguë de la PF.

L'*EMG globale intégrée ou computée* nous renseigne sur le déficit global du nerf facial. Les valeurs mesurées correspondent à la somme des fibres nerveuses en état de bloc réversible et des fibres en état de dégénérescence.

L'*électroneuronographie* : nous avons adopté le terme d'électroneuronographie quantifiée (QENoG), pour se différencier du terme

d'électroneuronographie qui, en physiologie, concerne les propriétés électriques du neurone. Cette méthode, introduite par Fisch et Esslen, nous donne le pourcentage du nombre de fibres nerveuses en état de dégénérescence.

La différence entre les pourcentages de l'EMG globale et de l'électroneuronographie quantifiée nous fournit le pourcentage des fibres en état de bloc réversible, non lésées.

Ainsi, à chaque moment de la phase aiguë de la paralysie, on peut apprécier l'évolution du rapport entre le bloc réversible et les fibres en voie de destruction. La thérapeutique et le pronostic en dépendent.

Si on dresse une courbe représentant dans le temps l'évolution du pourcentage lésionnel, on peut distinguer deux phases :

– une phase correspondant à l'évolution progressive du degré lésionnel qui s'étage sur 12 jours environ, époque où la dénervation se stabilise ;

– une phase de récupération correspondant d'une part à la levée du bloc nerveux et d'autre part à la réinnervation ou à la régénération.

Mais, pour cette phase, la QENoG perd sa valeur et doit laisser la place à l'EMG globale informatisée dont les signes de récupération précèdent ceux de la QENoG.

Ainsi, durant les 12 premiers jours qui caractérisent la phase aiguë, on peut connaître régulièrement la nature de l'atteinte, son évolution, et formuler un pronostic avant le dixième jour. Le test est tellement précis que pour chaque jour de cette évolution, on peut énoncer un pronostic bon, probablement bon, incertain ou mauvais.

Du point de vue pronostique, une QENoG pratiquée au 12e jour montre que :

– jusqu'à 50 %, la récupération fonctionnelle est très bonne (entre 4 et 6 semaines) ;

– jusqu'à 90 %, la récupération est en général bonne, avec toutefois quelques exceptions ; la récupération est longue (4 mois et plus) ;

– jusqu'à 98 %, beaucoup de patients ont une récupération fonctionnelle valable, mais certains évoluent vers des séquelles ;

– entre 98 et 100 %, la récupération est pauvre ou mauvaise, avec hypercinésie faciale.

■ *Réflexe trigéminofacial (« blink reflex » : réflexe de clignement)*

L'enregistrement de ce réflexe permet d'étudier les voies du V et du VII, tant au niveau périphérique que du tronc cérébral. Alors que la QENoG explore le nerf facial, en aval du foramen stylomastoïdien, le RTF permet d'apprécier la conduction canalaire (comme l'EMG globale).

Le pronostic d'une PF périphérique est favorable si ce réflexe reste présent durant les 10 premiers jours ou s'il réapparaît durant cette période au cas où il aurait été aboli. Le pronostic est mauvais lorsque les réponses restent absentes durant les 2 ou 3 premières semaines. Une augmentation importante des latences indique une axonosténose partielle non libérée.

Notons de plus que l'enregistrement de ce réflexe est important dans le cadre des neurinomes de l'acoustique. Il met en évidence les atteintes respectives éventuelles du V et du VII, même chez les sujets indemnes de traduction clinique, et fait prévoir les risques de PF postopératoire. La forme pathologique de l'examen au cours de certaines PF idiopathiques justifie des explorations complémentaires, révélant alors l'existence d'une tumeur débutante.

■ *Réflexe stapédien (réflexe cochléofacial)*

Il explore les voies aboutissant aux connexions existant entre les structures centrales des noyaux du nerf cochléaire et les noyaux du nerf facial.

D'après nos propres constatations [10], nous observons d'une part un parallélisme entre l'évolution du RTF et le réflexe stapédien, et d'autre part nous pouvons formuler certaines conclusions.

– Durant les 14 premiers jours :
  – présent le 12e jour : forme bénigne ;
  – abolition vers le troisième ou le quatrième jour, et réapparition vers le 12e jour : bon pronostic ;
  – abolition au cours des 12 premiers jours :
    – si la QENoG présente des valeurs supérieures à la normalité : peut être péjoratif ;
    – si la PF est grave avec une QENoG aux environs de 98 % au dixième jour, la récupération risque d'être partielle avec séquelles ;
    – si la QENoG n'est que légèrement augmentée, mais avec un grand nombre de fibres nerveuses en état de bloc libérable, en principe non péjoratif, mais à contrôler ultérieurement.
– Après le 14e jour :
  – réapparition au cours des 15 jours suivants : bon pronostic ;
  – absence de réapparition après 1 mois : signe péjoratif ; après 5 mois, très péjoratif ;
  – réflexe restant présent au cours d'une PF totale lentement progressive ou de longue durée (plus de 4 ou 5 mois sans signes de récupération) : suspicion d'une lésion expansive dans la moitié inférieure du segment mastoïdien (G Freyss).

Il faut ajouter deux examens complémentaires :

– *le test d'excitabilité ou test de Hilger*. Ce test simple, ne nécessitant qu'un petit appareillage simplifié, basé sur l'appréciation des différences de seuils de stimulation du nerf facial à l'orifice stylomastoïdien, entre les deux côtés, permet de suivre l'évolution d'une PF, mais sans les précisions pratiques des examens précédents. Il a pour nous deux utilités :
  – pouvant être effectué quotidiennement, il peut attirer l'attention vers une aggravation rapide, justifiant une QENoG avant la date fixée pour le contrôle ;
  – il permet de suivre une PF dans un service ou un cabinet ne possédant pas d'appareillage pour les explorations électrophysiologiques ;

– *la stimulation musculaire par impulsions de longue durée*. Cette technique est extrêmement simple et ne prend que 1 minute. On stimule un muscle avec une impulsion électrique rectangulaire de 100 ou 300 ms. Normalement, la réponse observée est vive, en éclair. Si les fibres musculaires sont dénervées, la réponse est lente, traînante (lenteur de la réponse). Cette lenteur, qui signe la dénervation, présente un intérêt pratique : tant qu'elle est présente, les fibres musculaires sont vivantes et réinnervables si les conditions le permettent. Elle disparaît, soit par la destruction de la fibre par sclérose, soit par la réinnervation (dans ce cas la lenteur est remplacée par une réponse qui n'est plus lente).
Cette technique peut être appliquée aux PF [5].

CRITÈRES OPÉRATOIRES

Un certain nombre d'éléments électrologiques interviennent dans la décision opératoire.

■ *Pendant la phase aiguë*

Pour certains [15, 16], pour être bénéfique une intervention éventuelle doit être pratiquée avant que la dégénérescence n'atteigne 95 %. Lorsque le sujet ne possède plus que 5 % d'unités motrices actives, les tubes endoneuraux sont dans un état précaire qui provoque un état séquellaire dans 50 % des cas. Étant donné que les dégâts anatomiques ont atteint leur apogée entre les 10e et 12e jours, il semble important de prévoir l'évolution avant cette date. Les signes en faveur d'une intervention sont :

– plus de 50 % des fibres du nerf facial sont en état de dégénérescence le quatrième jour après le début ; ce taux de dégénérescence au quatrième jour augmente de 15 à 20 % ou plus durant les 2 jours suivants ;

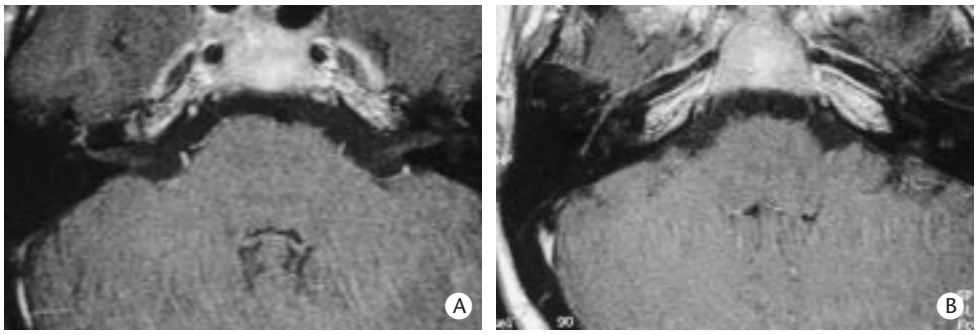

4 *Imagerie par résonance magnétique dans le plan axial en séquences en pondération T1 après injection intraveineuse de gadolinium. Il existe une prise de contraste au niveau du nerf facial à droite, s'étendant du fond du conduit auditif interne jusqu'au niveau du ganglion géniculé (A) et de la portion tympanique du nerf (B).*

– parfois 95 % ou plus ont dégénéré le septième jour ;

– le sixième ou le septième jour, les réflexes trigéminofacial et stapédien sont abolis ;

– après cette date, le nerf devient en général inexcitable.

Les partisans d'une intervention précoce estiment que l'on peut obtenir une récupération satisfaisante tant que persiste un léger pourcentage d'une innervation résiduelle.

Après la phase aiguë

Électriquement parlant, la phase aiguë est terminée lorsque la QENoG reste stable. Elle est suivie par une phase de récupération des fibres qui étaient en état de bloc réversible. Celle-ci s'étend sur 1 mois environ après la fin de la période aiguë et est extériorisée par une amélioration progressive du pourcentage de l'EMG globale.

Du point de vue opératoire, nous considérons deux éventualités :

– à la fin de la phase de libération, la valeur de la QENoG est restée identique à celle de la fin de la période aiguë, entre 90 ou 95 %. Les 5 ou 10 % de fibres non lésées se sont libérées, mais le réflexe trigéminofacial et le réflexe stapédien sont toujours abolis. Il n'y a pas lieu d'opérer, mais la réinnervation sera longue et peut-être incomplète. Il s'agit simplement de la réinnervation d'un état séquellaire du nerf ;

– à la fin de la phase de libération (1 mois environ après la phase aiguë) : la QENoG est aux environs de 100 % ; l'EMG globale est effondrée ; le réflexe stapédien et le réflexe trigéminofacial sont abolis. L'intervention est justifiée car les structures fibreuses du nerf qui permettent la réinnervation sont compromises et peuvent aboutir aux syncinésies et à l'hémispasme. De plus, l'évolution peut se faire vers un tissu cicatriciel.

Imagerie du nerf facial

L'exploration radiologique du nerf facial repose essentiellement sur l'imagerie par résonance magnétique nucléaire (IRMn) et la tomodensitométrie (TDM) en deuxième intention. L'étude des segments intra-axial et cisternal du VII dans la fosse postérieure fait appel à l'IRM qui possède une meilleure résolution en contraste et n'est pas artefactée à ce niveau par les importants reliefs osseux [27]. L'étude du nerf facial dans le méat auditif interne et dans son trajet intrapétreux bénéficie de l'apport des deux techniques. La TDM explore le canal osseux du nerf facial et la mastoïde, alors que l'IRM permet la visualisation directe du nerf.

L'étude du nerf facial en IRM doit comporter des séquences en pondération T1 sans, puis après injection de chélates de gadolinium. Ces séquences permettent d'objectiver une prise de contraste sur le trajet du nerf facial. Au niveau cisternal ou du méat auditif interne, la recherche d'une pathologie tumorale ou vasculaire en particulier, est explorée par une séquence en écho de gradient, à forte pondération T2, dite 3DFT-CISS (*constructive interference in steady state*). Souvent, le scanner ne sera effectué qu'en complément de l'IRM. La TDM est réalisée avec un filtre osseux en haute résolution dans le plan axial (orbitoméatal parallèle au canal semi-circulaire externe) et dans le plan coronal (obtenu par une acquisition directe ou des reconstructions).

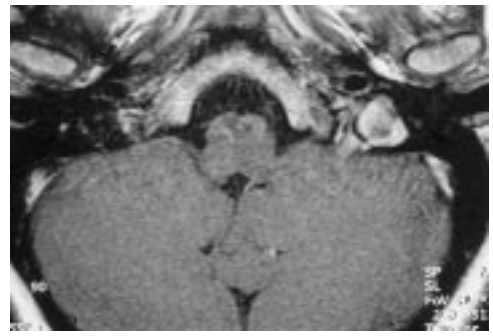

5 *Le nerf facial droit dans sa portion mastoïdienne est nettement rehaussé par l'injection de gadolinium. Le nerf facial controlatéral présente une prise de contraste plus modérée, considérée comme physiologique à ce niveau.*

Il existe des variations physiologiques de la prise de contraste du nerf facial. En IRM, un rehaussement modéré du nerf facial peut être mis en évidence sans atteinte du nerf associée. La prise de contraste peut toucher n'importe quel segment du nerf dans le canal facial mais atteint préférentiellement le ganglion géniculé *(fig 4)* et la portion mastoïdienne du facial *(fig 5)*, probablement pour des raisons vasculaires [18]. En effet, le VII est engainé par un riche plexus artérioveineux périneural dans son trajet dans le canal facial. Cette prise de contraste modérée serait retrouvée chez plus de 70 % de la population générale [18]. Il semble en revanche que cette prise de contraste physiologique du nerf facial épargne le nerf dans son trajet intracanalaire dans le méat auditif interne, ainsi que les structures labyrinthiques.

Au même titre que n'importe quelle atteinte inflammatoire du nerf facial, l'atteinte du nerf facial par l'herpès zoster peut entraîner un net rehaussement de signal sur le trajet du nerf facial [4]. Toutes les portions du nerf facial peuvent être rehaussées, qu'il s'agisse de la portion intracanalaire dans le méat auditif interne, du ganglion géniculé ou de la portion mastoïdienne. Une prise de contraste peut également être mise en évidence au niveau du labyrinthe membraneux, en particulier dans l'atteinte par l'herpèsvirus, mais également sur le trajet du nerf vestibulaire et du nerf cochléaire [36].

L'imagerie de la PF postzostérienne apparaît donc, pour la plupart des auteurs, totalement aspécifique et ne semble pas apporter d'élément pronostique puisque il n'existe pas de corrélation entre l'étendue de la prise de contraste et les manifestations cliniques [33]. Cependant, selon Girard [19], la persistance d'un hypersignal 2 mois après l'installation de la PF aurait une valeur pronostique péjorative pour la récupération spontanée.

L'IRM semble indiquée dans le bilan des paralysies faciales dont l'étiologie zostérienne n'est pas certaine et/ou lorsqu'une décompression chirurgicale du nerf facial est envisagée.

Traitement du zona auriculaire

La connaissance de la physiopathologie du zona auriculaire permet de mieux comprendre les objectifs du traitement de cette affection. En effet, la diffusion en « tache d'huile » de cellules en cellules du virus ne peut être freinée que par la prescription d'antiviraux. De même, l'importance de la réaction inflammatoire réactionnelle pourra être traitée par des anti-inflammatoires ou, dans certains cas, par une décompression chirurgicale.

TRAITEMENT MÉDICAL

Actuellement, la prise en charge médicale est basée sur l'utilisation d'antiviraux, d'anti-inflammatoires, d'antalgiques et sur la pratique de soins locaux.

Antiviraux

La chimiothérapie antivirale, longtemps inexistante puis limitée au seul aciclovir intraveineux, offre aujourd'hui un choix plus large de molécules, dont certaines par voie orale. Tous les antiviraux actifs sur le VZV sont des analogues nucléosidiques, agissant par inhibition de l'ADN-polymérase virale qui assure la réplication du virus. Ces molécules sont toutes virostatiques et n'agissent que sur les virus en phase réplicative. La thymidine kinase virale, qui permet l'activation de l'aciclovir par phosphorylation intravirale, est moins active pour les VZV que pour ceux du groupe herpès simplex, ce qui justifie l'utilisation d'une posologie élevée.

Les trois molécules disponibles sont l'aciclovir oral dosé à 800 mg, le valaciclovir correspondant à la prodrogue de l'aciclovir et le famciclovir. Les deux derniers antiviraux présentent des propriétés pharmacocinétiques intéressantes.

Indications des antiviraux

Actuellement, l'aciclovir est indiqué par voie intraveineuse dans les formes graves de la varicelle et du zona chez les sujets sains ou immunodéprimés, et par voie orale dans la prévention des complications oculaires du zona ophtalmique [6]. Le zona auriculaire doit être considéré comme une forme grave de zona dès l'installation d'une PF.

Le famciclovir et le valaciclovir sont indiqués dans la prévention des douleurs associées au zona chez l'adulte immunocompétent de plus de 50 ans.

Chez le sujet immunocompétent de plus de 50 ans présentant un zona auriculaire stade 1 (classification de Ramsay Hunt), le traitement doit être mis en route avant la 72e heure de la phase éruptive en prévention des algies postzostériennes : famciclovir 3 × 500 mg/j ou valaciclovir 3 × 1 g/j pendant 7 jours (indications d'autorisation de mise sur le marché [AMM]).

Chez le sujet immunocompétent de moins de 50 ans présentant un zona auriculaire stade 1 (classification de Ramsay Hunt), le traitement par antiviral n'est pas systématique pour tous les auteurs.

Lors de la conférence de consensus de 1998 sur la prise en charge des infections à VZV [6], le jury a considéré qu'un traitement antiviral par famciclovir ou valaciclovir pouvait être proposé dans le zona non ophtalmique, chez des personnes immunocompétentes de moins de 50 ans, s'il existait des facteurs prédictifs d'évolution vers des algies postzostériennes tels que la gravité de l'éruption, l'intensité des douleurs à la phase éruptive, prodromes algiques plusieurs jours avant la phase éruptive (indication hors AMM).

Chez le sujet immunocompétent présentant une forme grave de zona auriculaire (stade 2, 3 ou 4 de la classification de Ramsay Hunt) et chez le sujet immunodéprimé, quel que soit leur âge, un traitement antiviral est justifié. L'aciclovir par voie intraveineuse est recommandé à la dose de 10 mg/kg chez l'adulte et 500 mg/m^2 chez l'enfant toutes les 8 heures, pendant une durée minimale de 7 à 10 jours, avec un relais par un traitement per os de 7 jours.

Anti-inflammatoires stéroïdiens

La corticothérapie, souvent prescrite au cours du zona, reste controversée.

Dans le cas du zona auriculaire avec PF, la corticothérapie permet de lutter contre les symptômes puisque les lésions histologiques sont essentiellement inflammatoires.

La corticothérapie dosée à 1 mg/kg/j préconisée en cure courte de 10 jours, permet une action anti-inflammatoire puissante, en règle générale bien tolérée.

L'existence d'une maladie virale en poussée peut être un frein à cette option thérapeutique, bien que le décalage entre le début de la maladie et la mise en route du traitement antiviral limite le risque de dissémination de la maladie, chez un sujet non immunodéprimé.

Antalgiques

Leur utilisation délicate au cours des algies per- et postzostériennes requiert une bonne connaissance de la physiopathologie et de la sémiologie des douleurs.

L'utilisation d'une échelle d'évaluation de la douleur (échelle visuelle analogique) permet de contrôler l'efficacité antalgique du traitement.

Les douleurs de la phase aiguë, nécessitent le plus souvent des antalgiques de classe 2.

En cas d'efficacité insuffisante, la morphine doit être prescrite, en débutant par de faibles doses.

Les algies postzostériennes nécessitent l'utilisation d'autres traitements. L'amitriptyline à la dose de 75 mg/j chez l'adulte a fait la preuve de son efficacité sur le fond douloureux permanent (indication d'AMM).

La carbamazépine (400 à 1 200 mg/j) est préconisée pour le contrôle des paroxysmes hyperalgiques (indication hors AMM, recommandé par la 11e conférence de consensus en thérapeutique anti-infectieuse, Lyon 1998) [6].

Soins locaux

Les traitements symptomatiques locaux ne concernent que la phase aiguë.

Une hygiène cutanée de la zone éruptive, par lavage quotidien ou biquotidien à l'eau tiède avec un savon ou lavant dermatologique ne contenant pas d'antiseptique, est recommandée. La chlorhexidine en solution acqueuse est utile pour prévenir la surinfection.

En cas d'otite externe, l'utilisation d'une solution auriculaire associant un antibiotique et un anti-inflammatoire est indiquée.

Comme pour toute PF périphérique, des mesures de protection cornéenne doivent être utilisées tant que la fermeture palpébrale n'est pas complète. Une consultation ophtalmologique s'impose à la moindre sensation d'irritation oculaire persistante.

Prophylaxie

Il existe à l'heure actuelle un vaccin vivant atténué dirigé contre le VZV. Il est réservé en France aux enfants non immunisés contre le VZV, porteurs d'une hémopathie, et au personnel soignant en contact étroit avec des enfants immunodéprimés [41].

Certains auteurs préconisent une vaccination chez l'adulte, pour éviter la survenue du zona du sujet âgé [23].

Les Ig spécifiques anti-VZV ne sont plus disponibles en France depuis 1994.

Il n'existe pas d'indication pour une chimioprophylaxie antivirale.

TRAITEMENT CHIRURGICAL

La nécessité d'un traitement chirurgical décompressif d'une PF est discutée et le sujet reste très controversé.

Cette thérapeutique, proposée dès 1932 par Ballance et Duel [3], a été véritablement développée par Kettel [22] en 1954, Miehlke [30] en 1960 et Fisch [16] en 1977.

La décompression du nerf facial doit être réalisée en regard de la zone de souffrance objectivée par l'imagerie, afin de limiter le phénomène de garrottage des neurones œdématiés par l'atteinte virale.

Cette thérapeutique chirurgicale invasive est de plus en plus critiquée devant le manque de preuve irréfutable d'efficacité, et ne constitue plus aujourd'hui un traitement de première intention.

Dans la série de 1 011 paralysies faciales idiopathiques de Peitersen [26], il était noté que 85 % des patients, tous stades confondus, avaient présenté des signes cliniques de récupération

faciale dans les 3 premières semaines suivant l'installation du déficit, alors que les 15 % restants souffraient de dénervation complète et n'avaient présenté aucun signe de récupération à 6 mois.

Les lésions neuronales deviennent irrémédiables après un délai approximatif de 1 mois, et la chirurgie est d'autant plus efficace qu'elle est pratiquée avant ce terme.

On réserve la pratique d'une décompression du nerf facial aux patients présentant une PF périphérique sévère évoluant depuis 30 jours, sans récupération clinique, et avec une dénervation supérieure ou égale à 95 % à 1 mois, qu'ils aient bénéficié ou non d'un traitement médical au préalable.

La voie d'abord chirurgicale sera adaptée à la localisation de la souffrance neurologique, objectivée par l'IRM, complément diagnostique indispensable.

La voie de la fosse cérébrale moyenne ou voie sus-pétreuse permet un excellent accès au ganglion géniculé, c'est la voie la plus utilisée *(fig 6)*.

En cas d'hypersignal pathologique au niveau de la troisième portion du nerf facial, une voie transmastoïdienne sera pratiquée.

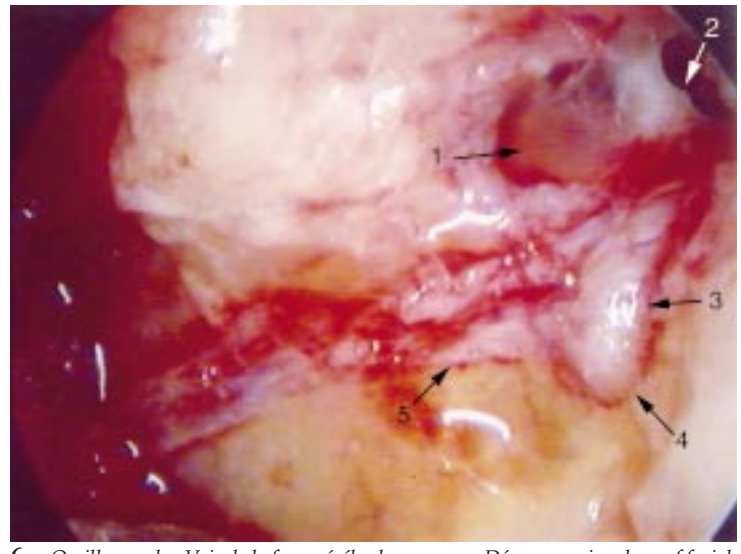

6 *Oreille gauche. Voie de la fosse cérébrale moyenne. Décompression du nerf facial. 1. Épitympanum antérieur ; 2. processus cochléariforme ; 3. ganglion géniculé ; 4. nerf facial première portion ; 5. nerfs pétreux.*

Références

[1] Arvin AM. Varicella-zoster virus. In : Fields B ed. Virology. Philadelphia : Lippincott-Raven Publishers, 1996 : 2547-2584

[2] Arvin AM. Varicella-zoster virus. *Clin Microbiol Rev* 1996 ; 9 : 361-381

[3] Ballance C, Duel AB. Operative treatment of facial palsy. *Arch Otolaryngol* 1932 ; 15 : 1-70

[4] Canellas RA, Sanchez CT, Grive IE et al. Ramsay Hunt syndrome and high resolution 3DFT MRI. *J Comput Assist Tomogr* 1993 ; 17 : 495-497

[5] Chouard CH, Charachon R, Morgon A, Cathala NP. Anatomie, pathologie et chirurgie du nerf facial. Paris : Masson, 1972

[6] Conférence de consensus en thérapeutique anti-infectieuse de la société de pathologie infectieuse de langue française (SPILF). Prise en charge des infections à VZV. *Méd Mal Infect* 1998 ; 28 : 1-8

[7] Crabtree JA. Herpes zoster oticus. *Laryngoscope* 1968 ; 78 : 1853-1878

[8] Croen KD, Ostrove JM, Dragovic LJ, Straus SE. Patterns of gene expression and sites of latency in human nerve ganglia are different for varicella-zoster and herpes simplex viruses. *Proc Natl Acad Sci USA* 1988 ; 85: 9773-9777

[9] De Bisschop G, Pierlovisi-Lavaivre M, Triglia JM. Electrodiagnostic evaluation of theTrigemin-facial complex in cerebelle-pontine angle tumors. *Electroencephal Neurophys Clin* 1988 ; 69 : 57

[10] De Bisschop G, Sarabian A, DeBisschop E, Sarabian N, Zanaret M. Les explorations électrophysiologiques des paralysies faciales idiopathiques. Standardisation après vingt années de pratique dans un service ORL. *Rev Laryngol Otol Rhinol* 1998 ; 119 : 75-85

[11] Dobozi M. The acute facial palsies. In : Esslen E ed. Berlin : Springer-Verlag, 1977

[12] Esslen E. Electromyography and electroneurography in facial nerve surgery. Birmingham : Aesculapius Publishing, 1977 : 93-100

[13] Esslen E. The acute facial palsies. Berlin : Springer-Verlag, 1977

[14] Esslen E, Fisch U. Zur Lokalisation der Nervenschädigung bei idiopathischen Facialasparese und zur Frage Dekompression. *Schweiz Med Wschr* 1971 ; 101 : 386-387

[15] Fisch U. Total facial decompression and electroneuroronography. In : Miehlke A ed. Surgery of the facial nerve. Munchen : Urban und Schwarzenberg, 1973 : 21-22

[16] Fisch U. Facial nerve surgery. In : IIIe international symposium on facial nerve surgery. Birmingham : Kugler Aesculapius, 1977

[17] Furata Y, Takasu T, Fukuda S, Stao-Matsumura KC, Inuyama Y, Hondo R et al. Detection of varicella-zoster virus DNA in human geniculate ganglia by polymerase chain reaction. *J Infect Dis* 1992 ; 166 : 1157-1159

[18] Gebarski S, Telian SA, Niparko JK. Enhancement along the normal facial nerve in the facial canal: MR imaging and anatomic correlation. *Radiology* 1992 ; 183 : 391-394

[19] Girard N, Poncet M, Chays A. Exploration IRM du nerf facial intrapétreux. *J Neuroradiol* 1993 ; 20 : 226-238

[20] Hope-Simpson RE. The nature of herpes zoster: a long-term study and a new hypothesis. *Proc R Soc Med* 1965 ; 58 : 9-20

[21] Hunt JR. On herpetic inflammations of the geniculate ganglion: a new syndrome and its complications. *J Nerv Ment Dis* 1907 ; 34 : 73-96

[22] Kettel K. Ischaemic facial palsy; results of decompression of facial nerve according to Ballance and Duel in 108 cases. *Dan Med Bull* 1954 ; 1 : 161-165

[23] Levin MJ, Murray M, Zerbe O, White CJ, Hayward AR. Immune responses of ederly persons 4 years after receiving a live attenuated varicella vaccine. *J Infect Dis* 1994 ; 170 : 522-526.

[24] Magnan J. Paralysies faciales infectieuses et virales. In : Le nerf facial. Rapport de la société française d'ORL et de chirurgie cervico-faciale. Paris : Masson, 1997 : 220-229

[25] Mahalingam R, Wellish M, Wolf W. Latent varicella-zoster viral DNA in human trigeminal and thoracic ganglia. *N Engl J Med* 1990 ; 323 : 627-631

[26] Marsh MA, Coker NJ. Surgical decompression of idiopathic facial palsy. *Otolaryngol Clin North Am* 1991 ; 24 : 675-689

[27] Martin N, Lebras F, Krief O, Marsault C, Nahum H. Anatomie in vivo du paquet acoustico-facial.*J Neuroradiol* 1992 ; 19 : 88-97

[28] Meier JL, Straus SE. Comparative biology of latent varicella-zoster virus and herpes simplex virus infections. *J Infect Dis* 1992 ; 166 (suppl) : S13-S23

[29] Meyer B. Zona auriculaire. *Encycl Méd Chir* (Éditions Scientifiques et Médicales Elsevier SAS, Paris), Oto-rhino-laryngologie, 20-245-A-10, 1991 : 1-6

[30] Miehlke A. Die Chirurgie des nervus facialis. München : Urban und Schwarzenberg, 1960

[31] Murakami S, Honda N, Mizobuchi M, Nakashiro Y, Hato N, Gyo K. Rapid diagnosis of varicella zoster virus infection in acute facial palsy. *Neurology* 1998 ; 51: 1202-1205

[32] Robillard R, Hilsinger R, Adour K. Ramsay Hunt facial paralysis: clinical analysis of 185 patients. *Otolaryngol Head Neck Surg* 1986 ; 95 : 292-297

[33] Tada Y, Aoygi M, Tojima H et al. GdDTPA enhanced MRI in Ramsay Hunt syndrome. *Acta Otolaryngol [suppl]* 1994 ; 511 : 170-174

[34] Terada K, Niizuma T, Kawano S, Kataoka N, Akisada T, Orita Y. Detection of varicella-zoster virus DNA in peripheral mononuclear cells from patients with Ramsay Hunt syndrome or zoster sine herpete. *J Med Virol* 98 ; 56 : 359-363

[35] Truffert P. Oto-rhino-laryngologie. Paris : Flammarion, 1948 : 477-487

[36] Veillon F, Casselmann J, Martin-Duverneuil N, Debry C, Mériot P, Cosnard G et al. Imagerie du nerf facial normal et pathologique. In : Bourgeat P, Veillon F éd. Imagerie radiologique. Tête et cou. Paris : Vigot, 1995 ; chap 9 : 133-146

[37] VonBarensprung FG. Die gürteelkrankheit. *Ann Char Krankenh Zu (Berlin)* 1861 ; 9 : 40

[38] Wackym PA. Ramsay Hunt syndrome (herpes Zoster oticus). *Laryngoscope* 1997 ; 107 : 1165-1175

[39] Weller TH, Stoddard MB. Intranuclear inclusion bodies in cultures of human tissue inoculated with varicelle vesicle fluid. *J Immunol* 1952 ; 68 : 311-319

[40] White CJ. Varicella zoster virus vaccine. *Clin Infect Dis* 1997 ; 24 : 753-763

[41] Withley RJ, Gnamm JW. Aciclovir: a decade later. *N Engl J Med* 1992 ; 327 : 782-789